

УДК: 612.82/004.728.1

Оригинальная статья / Original Article

<https://doi.org/10.21886/2219-8075-2026-17-1-57-62>

Магнитно-резонансная морфометрия в оценке полового диморфизма структурной организации головного мозга у школьников 15–16 лет

Е.А. Финота¹, Н.В. Зарытовская¹, А.С. Калмыкова¹, В.С. Кашников¹, А.И. Фирумянц²,
И.Н. Булахова³

¹Ставропольский государственный медицинский университет, Ставрополь, Россия

²НИИ педиатрии и охраны здоровья детей НКЦ №2 ФГБНУ «РНЦХ им. академика Б.В. Петровского», Москва, Россия

³Ставропольский краевой клинический консультативно-диагностический центр, Ставрополь, Россия

Автор, ответственный за переписку: Елена Александровна Финота, lenchikfi@bk.ru

Аннотация. Цель: выявить морфометрические характеристики и половые различия белого и серого вещества головного мозга у детей школьного возраста. **Материалы и методы:** проведён анализ результатов МР-томограмм головного мозга 123 здоровых школьников 15–16 лет с нормальным физическим развитием, которые были обследованы перед участием в спортивных соревнованиях. Применялось программное обеспечение FreeSurfer. **Результаты:** выполнено автоматическое сегментирование, реконструкция и количественный анализ структур головного мозга, проведена коррекция относительно общего внутрочерепного объёма. Без поправки на внутрочерепной объём показатели белого и серого вещества головного мозга у мальчиков статистически значимо превосходили показатели девочек. **Выводы:** отмечено преобладание относительных объёмов корковых структур головного мозга у девочек над показателями их сверстников мужского пола.

Ключевые слова: школьники, физическое развитие, головной мозг, магнитно-резонансная томография.

Финансирование. Исследование не имело спонсорской поддержки.

Для цитирования: Финота Е.А., Зарытовская Н.В., Калмыкова А.С., Кашников В.С., Фирумянц А.И., Булахова И.Н. Магнитно-резонансная морфометрия в оценке полового диморфизма структурной организации головного мозга у школьников 15–16 лет. *Медицинский вестник Юга России.* 2026;17(1):57-62. DOI 10.21886/2219-8075-2026-17-1-57-62.

Magnetic resonance morphometry in the assessment of gender dimorphism of the structural organization of the brain in schoolchildren 15–16 years old

E.A. Finota¹, N.V. Zarytovskaya¹, A.S. Kalmykova¹, V.S. Kashnikov¹, A.I. Firumyants², I.N. Bulakhova³

¹Stavropol State Medical University, Stavropol, Russia

²Research Institute of Pediatrics and Children's Health, Scientific and Clinical Center No. 2, Federal State Budgetary Scientific Institution "Russian Scientific Center of Surgery n. a. Academician B.V. Petrovsky" of the Ministry of Education and Science of the Russian Federation, Stavropol, Russia

³Stavropolsky Regional Clinical Consulting and Diagnostic Center, Stavropol, Russia

Corresponding author: Elena A. Finota, lenchikfi@bk.ru

Annotation. Objective: to identify the morphometric characteristics and sex differences of the white and gray matter of the brain in school-age children. **Materials and methods:** the results of MR tomograms of the brain of 123 healthy schoolchildren aged 15-16 with normal physical development, who were examined before participating in sports competitions, were analyzed. The FreeSurfer software was used. **Results:** automatic segmentation, reconstruction and quantitative analysis of brain structures were performed, correction of the total intracranial volume was performed. Without adjusting for intracranial volume, the indicators of the white gray matter of the brain in boys were statistically significantly higher than those of girls. **Conclusions:** the predominance of the relative volumes of the cortical structures of the brain in girls over the indicators of their male peers was noted.

Keywords: schoolchildren, physical development, brain, magnetic resonance imaging.

Financing. The study did not have sponsorship.

For citation: Finota E.A., Zarytovskaya N.V., Kalmykova A.S., Kashnikov V.S., Firumyants A.I., Bulakhova I.N. Magnetic resonance morphometry in the assessment of gender dimorphism of the structural organization of the brain in schoolchildren 15–16 years old. *Medical Herald of the South of Russia.* 2026;17(1):57-62. DOI 10.21886/2219-8075-2026-17-1-57-62.

Введение

Непрерывное совершенствование методов лучевой диагностики расширило границы изучения головного мозга. Стало возможным не только констатировать наличие или отсутствие патологических изменений, исследовать анатомические структуры, но и анализировать функциональные и метаболические процессы центральной нервной системы [1]. Распространение МРТ и КТ сканеров в медицинской визуализации способствовало созданию новых технологий сбора данных, алгоритмов их обработки, повысило скорость описания изображений. Современная нейровизуализация охватывает широкий спектр методов, основанных на разнообразных физических явлениях. Такие методики, как МР-спектроскопия, трактография, томография с перфузионной визуализацией, диффузионно-тензорная и перфузионная магнитно-резонансная томография, воксельная МР-морфометрия, функциональная МРТ, широко используются в фундаментальных и прикладных исследованиях. Появились новые инструменты для изучения различий в морфологии головного мозга мужчин и женщин, что является необходимым и важным условием для понимания и анализа особенностей их высшей нервной деятельности, поведения и когнитивных функций [2]. Социологические и медицинские исследования, которые изучают, внедряют и развивают дифференцированный подход к диагностике, лечению и профилактике болезней, обусловленный как биологическими, так и социокультурными различиями полов представляют большой интерес в современном мире. Появление термина «гендерная медицина» указывает на то, что социальные и психосоциальные компоненты зачастую трудно различимы с понятием биологического пола и могут иметь влияние на состояние здоровья и течение болезни [3].

Магнитно-резонансная томография с высоким разрешением и воксельным преобразованием трехмерных данных позволяет качественно оценить целый ряд параметров и провести статистический анализ изображений с сегментацией серого и белого вещества головного мозга. Метод структурной морфометрии востребован и успешно используется в крупных исследованиях. По мнению многих авторов, он является одним из передовых и дает возможность картировать мозг в онтогенезе развития, изучать его возрастные особенности и половую изменчивость [4]. Существуют предположения, что с течением времени при помощи медицинской визуализации будут разработаны графики и перцентильные кривые роста головного мозга у детей разного пола (по аналогии с таблицами длины, массы тела и окружности головы), которые могут быть использованы для выявления патологических состояний на ранних стадиях [5].

Исследователи считают, что изучение взаимосвязи гендерной принадлежности и возраста человека с морфометрическими параметрами структур головного мозга необходимо для развития персонализированной медицины, которая определяет приоритет в индивидуальном подходе к диагностике, лечению и реабилитации каждого пациента [6].

Среди учёных не существует консенсуса по вопросу о половом диморфизме мозга человека, до настоящего времени ведутся споры на фундаментальных уровнях.

В литературе встречаются работы, в которых мальчики характеризуются большими размерами полушарий и структур головного мозга в сравнении с девочками, это связывают с более крупными размерами тела [2]. В последние годы укрепилось мнение о том, что необходимо корректировать результаты МР-морфометрических измерений объемов мозговых структур с поправкой на объем внутричерепной полости или общий объем мозга [3, 7].

В научной литературе отмечено преобладание относительных объемов корковых структур мозга у женщин над такими же показателями у противоположного пола [8–10]. Причины таких различий могут быть в том, что головной мозг женщин созревает быстрее по сравнению с мужским.

Немаловажными считают региональные различия нейроанатомии в популяциях детского и молодого возраста, которые в значительной степени обусловлены гетерохронией созревания структур мозга [9].

Цель исследования — определить морфометрические характеристики и выявить половые различия белого и серого вещества головного мозга школьников 15–16 лет.

Материалы и методы

Представлен обзор данных, полученных в результате обследования детей, за период с января 2020 г. по декабрь 2024 г. на базе кабинета МРТ рентгеновского отделения ДГКБ «ГБУЗ СК им. Г.К. Филиппского» г. Ставрополя. На магнитно-резонансном томографе выполнены МР-томограммы головного мозга 123 школьникам (64 мальчикам и 59 девочек) в возрасте 15–16 лет. Обследованные дети не имели хронических заболеваний и жалоб со стороны нервной системы, исследование было рекомендовано перед участием в спортивных соревнованиях. Проведена оценка физического развития путём расчета индекса Z-score с помощью компьютерной программы WHO AnthroPlus у всех детей показатели HAZ и BAZ определялись в пределах нормальных значений (Z-score в диапазоне ± 1 стандартных отклонения), школьники имели мезоцефальную форму черепа и преобладающую правую руку.

Для структурной морфометрии использованы томограммы в режиме 3D T1-ВИ с толщиной среза 1,0 мм, выполнена полуавтоматическая сегментация структур головного мозга с помощью программного обеспечения FreeSurfer. Статистический анализ проводился с использованием программы StatTech v. 4.8.0. Сравнение двух групп по количественному показателю, распределение которого в каждой из групп соответствовало нормальному, при условии равенства дисперсий выполнялось с помощью t-критерия Стьюдента. При сравнении морфометрических параметров правого и левого полушарий головного мозга был использован T-критерий Уилкоксона. Различия считались статистически значимыми при $p < 0,05$.

Результаты

При анализе проведённого исследования определены гендерные различия строения больших полушарий девочек и мальчиков с нормальным физическим развитием. Антропометрические характеристики обследованных детей указаны в таблице 1.

Таблица / Table 1

Антропометрическая характеристика выборки исследования (составлено авторами)
Anthropometric characteristics of the study sample (compiled by the authors)

Показатели Indicators	Me		Q ₁ – Q ₃		min		max	
	M/B	D/G	M/B	D/G	M/B	D/G	M/B	D/G
Рост, см Height, cm	171,00	164,0	163,00 – 170,00	161,0 – 165,0	160,00	159,0	175,00	165,0
Вес, кг Weight, kg	60,00	53,00	56,00 – 64,00	50,00 – 60,00	50,00	47,00	65,00	60,00
HAZ	0,56	0,48	0,12 – 1,02	0,04 – 1,01	-0,52	-0,97	0,96	1,00
BAZ	0,40	0,44	0,18 – 0,95	-0,41 – 0,59	-0,68	-0,94	0,98	0,72
Окружность головы, см Head circumference, cm	53,45	53,0	54,00 – 55,00	52,5 – 54,5	53,50	52,3	56,00	54,7

Примечание: М — мальчики, Д — девочки.
Note: B — boys, G — girls.

Таблица / Table 2

Анализ структурной организации полушарий головного мозга у школьников разного пола без поправки на внутричерепной объём (составлено авторами)
Analysis of the structural organization of the cerebral hemispheres in schoolchildren of different sexes without correction for intracranial volume (compiled by the authors)

Структуры Structures	Кора левого полушария The left hemisphere cortex		Кора правого полушария The right hemisphere cortex		P**
	Me	Q ₁ – Q ₃	Me	Q ₁ – Q ₃	
Девочки / Girls	263175,23	252373,92 – 276408,47	263518,66	253580,70 – 280289,67	0,001**
Мальчики / Boys	291538,07	288980,57 – 299083,33	293412,73	284850,25 – 300221,03	0,097
p*	0,004*		0,007*		
Структуры Structures	Белое вещество левого полушария White matter of the left hemisphere		Белое вещество правого полушария The white matter of the right hemisphere		P**
	Me	Q ₁ – Q ₃	Me	Q ₁ – Q ₃	
Девочки / Girls	205896,25	198537,50 – 223653,62	208175,75	199983,00 – 224728,12	< 0,001**
Мальчики / Boys	239604,75	230370,50 – 250500,00	240381,75	231056,00 – 251431,00	0,150
p*	0,002*		< 0,001*		

Примечание: * — различия показателей статистически значимы между показателями значений девочек и мальчиков (p < 0,05), использован U-критерий Манна — Уитни; ** — различия показателей статистически значимы между показателями правого и левого полушарий детей одного пола (p < 0,05), использован критерий Уилкоксона.
Note: * — differences in indicators are statistically significant between the values of girls and boys (p < 0.05), the Mann — Whitney U-test was used; ** — differences in indicators are statistically significant between the indicators of the right and left hemispheres of children of the same sex (p < 0.05), the Wilcoxon criterion was used.

С помощью метода структурной морфометрии определены показатели белого и серого вещества головного мозга. В возрастной группе 15-16 лет значения полученные при обследовании мальчиков превышали аналогичные параметры у девочек (табл. 2).

Объём коры левого (p = 0,004) и правого (p = 0,007) полушарий головного мозга мальчиков превалировал над показателями девочек аналогичного возраста. Объём белого вещества левого (p = 0,002) и правого полушарий (p < 0,001) головного мозга у школьников статистически значимо превосходил показатели ровесниц противоположного пола. У девочек получены значения, указывающие на асимметрию размеров структур головного мозга правого и левого полушария головного мозга. Определено преобладание показателей объёма серого (p = 0,001) и белого

вещества (p < 0,001) в правом полушарии головного мозга.

Морфометрические характеристики коры и белого вещества головного мозга скорректированы относительно общего внутричерепного объёма. При анализе полученных данных морфометрические данные белого вещества головного мозга школьников разного пола не имели статистически значимых отличий. Однако отмечено преобладание показателей коры правого и левого полушарий головного мозга девочек (p < 0,001) над показателями мальчиков (рис. 1).

Полученные результаты не противоречат данным российских и зарубежных авторов, которые отмечают, что при использовании одной и той же методики после поправки на общий объём мозга толщина и объём серого вещества мозга преобладали у женщин [9;10].

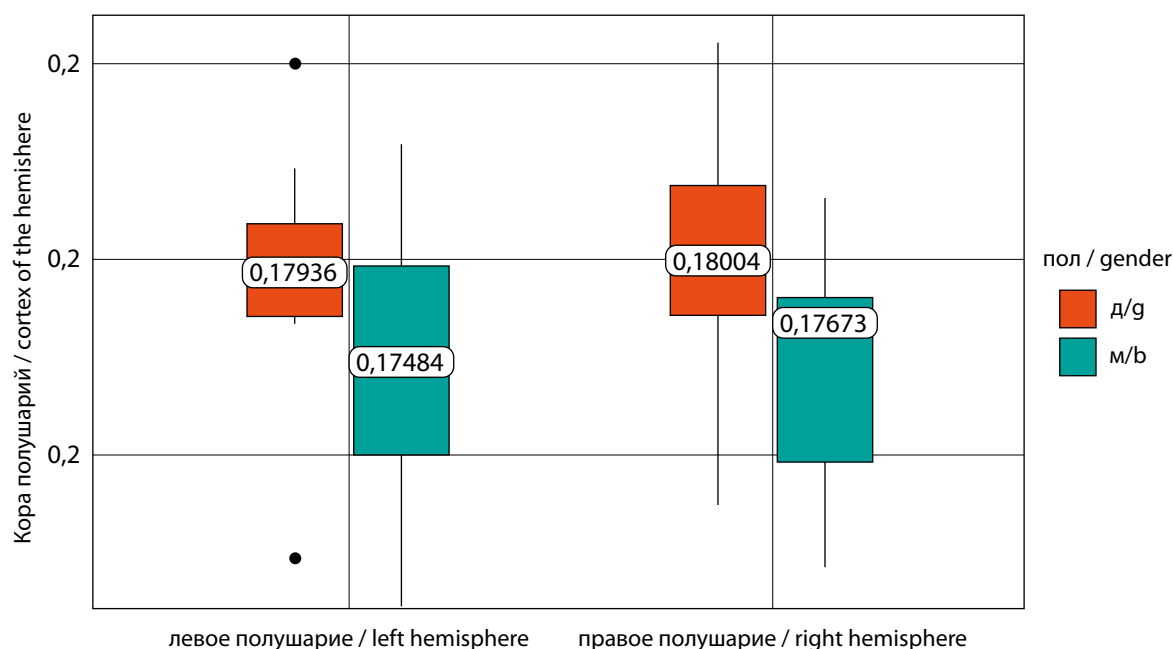


Рисунок 1. Половой диморфизм коры правого и левого полушарий головного мозга у школьников 15 – 16 лет с поправкой на внутричерепной объём. (составлено авторами)

Figure 1. Sexual dimorphism of the cortex of the right and left hemispheres of the brain in schoolchildren aged 15-16 years, adjusted for intracranial volume. (compiled by the authors)

Обсуждение

Отмечено преобладание показателей относительных объёмов корковых структур головного мозга девочек 15–16 лет из первой и второй групп здоровья с нормальным физическим развитием над данными их сверстников мужского пола. Необходимо учитывать периоды достижения пиковых значений величины объёма коры и преобладание у женщин толщины тех зон коры, которые осуществляют регуляцию эмоций для понимания особенностей клинической картины расстройств эмоциональной сферы у представителей разных полов [9, 11]. По мнению многих авторов, половой диморфизм в строении головного мозга сформировавшийся под воздействием гормонального статуса может указывать на особенности течения физиологических процессов [11, 12] и отражать характер взаимодействия между различными зонами головного мозга у мужчин и женщин [13, 14]. Наблюдаемые различия позволяют предположить наличие региональных особенностей нейроанатомии в популяциях здоровых людей [9, 11, 13]. Необходимо дальнейшее углубленное изучение полового диморфизма структурной

организации головного мозга с учетом возрастных и гендерных факторов для определения влияния биологических и средовых детерминант на процессы развития мозга [5, 13, 14].

Заключение

В результате обследования старшеклассников с нормальным физическим развитием, не имеющих жалоб со стороны центральной нервной системы, отмечено преобладание объёмных показателей белого и серого вещества головного мозга у мальчиков над значениями, полученными у девочек. После проведённой коррекции относительно общего внутричерепного объёма морфометрические данные белого вещества головного мозга школьников разного пола статистически значимо не различались, показатели серого вещества головного мозга девочек преобладали над показателями их сверстников мужского пола. Такое понимание важно для совершенствования педиатрических нейровизуализационных исследований и является обязательным условием для реализации персонализированной медицины [5, 13].

ЛИТЕРАТУРА / REFERENCES

1. Пирадов М.А., Танашян М.М., Кротенкова М.В., Брюхов В.В., Кремнева Е.И., Коновалов Р.Н. Передовые технологии нейровизуализации. *Анналы клинической и экспериментальной неврологии*. 2015;9(4):11-18. Piradov M.A., Tanashyan M.M., Krotenkova M.V., Bryukhov V.V., Kremneva E.I., Konovalov R.N. State-of-the-art neuroimaging techniques. *Annals of clinical and experimental neurology*. 2015;9(4):11-18. (In Russ.) eLIBRARY ID: 25435173 EDN: VKPNYV
2. Бахарева Н.С., Авакимян С.Б., Бараева Л.М., Гашумова Р.А., Хромов Д.А., и др. Гендерные различия морфометрических параметров полушарий головного мозга у детей двенадцатилетнего возраста. *Международный научно-исследовательский журнал*. 2024;9(147). Bakhareva N.S., Avakimyan S.B., Baraeva L.M., Gashumova R.A., Khromov D.A., et al. Gender differences in morphometric parameters of cerebral hemispheres in twelve-year-old children. *International Research Journal*. 2024;9(147). (In Russ.) <https://doi.org/10.60797/IRJ.2024.147.48>

3. Каркашадзе Г.А., Фирумянц А.И., Шилко Н.С., Сергиенко Н.С., Несгерова Ю.В., и др. Структурная морфометрия головного мозга у детей с синдромом дефицита внимания и гиперактивности и коморбидными легкими когнитивными нарушениями. *Вопросы современной педиатрии*. 2024;23(6):466–482.
Karkashadze G.A., Firumyants A.I., Shilko N.S., Sergienko N.S., Nesterova Yu.V., et al. Structural morphometry of the brain in children with attention deficit hyperactivity disorder and comorbid mild cognitive impairment. *Voprosy sovremennoy pediatrii — Current Pediatrics*. 2024;23(6):466–482. (In Russ.)
<https://doi.org/10.15690/vsp.v23i6.2838>
4. Backhausen LL, Herting MM, Tamnes CK, Vetter NC. Best Practices in Structural Neuroimaging of Neurodevelopmental Disorders. *Neuropsychol Rev*. 2022;32(2):400–418.
<https://doi.org/10.1007/s11065-021-09496-2>
5. Фирумянц А.И., Намазова-Баранова Л.С., Каркашадзе Г.А., Ковтун О.П., Дьяченко В.В., и др. Морфометрия головного мозга — передовой метод нейровизуализационного картирования у детей. *Вопросы современной педиатрии*. 2023;22(6):521–527.
Firumyants A.I., Namazova-Baranova L.S., Karkashadze G.A., Kovtun O.P., Dyachenko V.V., et al. Brain Morphometry is an Advanced Method of Neuroimaging Mapping in Children. *Current Pediatrics*. 2023;22(6):521–527. (In Russ.)
<https://doi.org/10.15690/vsp.v22i6.2707>
6. Байбаков С.Е., Бахарева Н.С., Федько В.А., Бараева Л.М., Бликян А.В., и др. Гендерные различия энцефалометрических параметров полушарий большого мозга у детей девятилетнего. *Международный научно-исследовательский журнал*. 2022;11:125.
Vaibakov S.Y., Bakhareva N.S., Fedko V.A., Baraeva L.M., Blikyan A.V., et al. Gender differences in encephalometric parameters of the cerebral hemispheres in nine-year-old children. *International Research Journal*. 2022;11(125). (In Russ.)
<https://doi.org/10.23670/IRJ.2022.125.94>
7. Giedd JN, Raznahan A, Mills KL, Lenroot RK. Review: magnetic resonance imaging of male/female differences in human adolescent brain anatomy. *Biol Sex Differ*. 2012;3(1):19.
<https://doi.org/10.1186/2042-6410-3-19>
8. Байбаков С.Е., Бахарева Н.С., Юсупов Т.Р., Гордеева Е.К., Саломатина Е.А., и др. Гендерные различия размеров варолиева моста и продолговатого мозга у детей периода второго детства. *Международный научно-исследовательский журнал*. 2022;7(2):121.
Vaibakov S.E., Bakhareva N.S., Yusupov T.R., Gordееva E.K., Salomatina E.A., et al. Gender differences in the size of pons varolii and medulla oblongata in children during second childhood. *Mezhdunarodnyi nauchno-issledovatel'skii zhurnal*. 2022;7(2):121. (In Russ.)
<https://doi.org/10.23670/IRJ.2022.121.7.044>
9. Полунина А.Г., Брюн Е.А. Нейроанатомические особенности головного мозга у мужчин и женщин. *Анналы клинической и экспериментальной неврологии*. 2017;11(3):68–75.
Polunina A.G., Bryun E.A. Neuroanatomic differences of the brain in males and females. *Annals of clinical and experimental neurology*. 2017;11(3):68–75. (In Russ.)
eLIBRARY ID: 30069983 EDN: ZIAOGB
10. Vijayakumar N, Mills KL, Alexander-Bloch A, Tamnes CK, Whittle S. Structural brain development: A review of methodological approaches and best practices. *Dev Cogn Neurosci*. 2018;33:129–148.
<https://doi.org/10.1016/j.dcn.2017.11.008>
11. Боголепова И.Н., Кротенкова М.В., Коновалов Р.Н., Арапов П.А., Малофеева И.Г., Бикмеев А.Т. Гендерная морфология речедвигательной зоны Брока. *Журнал неврологии и психиатрии им. С.С. Корсакова*. 2023;123(9):96–100.
Bogolepova IN, Krotenkova MV, Kononov RN, Arapov PA, Malofeeva IG, Bikmееv AT. Gender morphology of Broca's motor speech area. *S.S. Korsakov Journal of Neurology and Psychiatry*. 2023;123(9):96–100. (In Russ.)
<https://doi.org/10.17116/jnevro202312309196>
12. Ерохин М. В., Тащилкин А. И., Поздняков А.В., Орел В.И., Львов В.С. Возможности МР-морфометрии головного мозга у детей с гипоксически-ишемической энцефалопатией. *Визуализация в медицине*. 2020;2(1):32–39.
Yerokhin M.V., Tashchilkin A.I., Pozdnyakov A.V., Orel V.I., Lvov V.S. Possibilities of VBM of the brain in children with hypoxic-ischemic encephalopathy. *Vizualizatsiya v meditsine*. 2020;2(1):32–39. (In Russ.)
eLIBRARY ID: 43596512 EDN: WDLXF
13. Красняк Э.В., Бондарев К.В. Прошлое, настоящее и будущее гендерной медицины в России и мире. *Профилактическая медицина*. 2022;25(10):84–90.
Krasniak EV, Bondarev KV. Past, present and future of gender medicine in Russia and worldwide. *Russian Journal of Preventive Medicine*. 2022;25(10):84–90. (In Russ.)
<https://doi.org/10.17116/profmed20222510184>
14. Турчинская И.А., Штенцель Р.Э., Труфанов А.Г. Магнитно-резонансная томография в диагностике функциональных изменений головного мозга у девочек-подростков с нормальным менструальным циклом. *Международный научно-исследовательский журнал*. 2024;3:141.
Turchinskaya I.A., Shtentsel R.E., Trufanov A.G. Magnetic resonance imaging in the diagnosis of functional brain changes in teenage girls with normal menstrual cycle. *International Research Journal*. 2024;3(141). (In Russ.)
<https://doi.org/10.23670/IRJ.2024.141.57>

Информация об авторах

Финота Елена Александровна, ассистент кафедры пропедевтики детских болезней с курсом ДПО, Ставропольский государственный медицинский университет, Ставрополь, Россия, <https://orcid.org/0000-0003-1220-6148>; lenchikfi@bk.ru.

Зарытовская Наталья Владимировна, д.м.н., профессор кафедры пропедевтики детских болезней с курсом ДПО, Ставропольский государственный медицинский университет, Ставрополь, Россия, <https://orcid.org/0009-0009-9178-1634>; leda54@mail.ru.

Information about the authors

Elena A Finota, Assistant Professor, Department of Propaedeutics of Childhood Diseases, Stavropol State Medical University, Stavropol, Russia, <https://orcid.org/0000-0003-1220-6148>; lenchikfi@bk.ru.

Natalia V Zarytovskaya, Dr. Sci. (Med.), Professor Department of Propaedeutics of Childhood Diseases, Stavropol State Medical University, Stavropol, Russia, <https://orcid.org/0009-0009-9178-1634>; leda54@mail.ru.

Калмыкова Ангелина Станиславовна, д.м.н., профессор, Ставропольский государственный медицинский университет, Ставрополь, Россия, <https://orcid.org/0000-0003-2610-7482>; kangeline@mail.ru.

Кашников Вячеслав Станиславович, д.м.н., профессор кафедры нормальной и патологической физиологии, Ставропольский государственный медицинский университет, Ставрополь, Россия, <https://orcid.org/0000-0002-6056-1534>; 721771@mail.ru.

Фирумянц Алексей Игоревич, врач-рентгенолог, младший научный сотрудник отдела инновационных диагностических методов исследования НИИ педиатрии и охраны здоровья детей НКЦ №2 ФГБНУ «РНЦХ им. ак. Б.В. Петровского», Москва, Россия, <https://orcid.org/0000-0002-8540-3858>; alexfirum@gmail.com.

Булахова Ирина Николаевна, врач-рентгенолог Ставропольского краевого клинического консультативно-диагностического центра, Ставрополь, Россия, <https://orcid.org/0000-0003-2052-8075>; iris_stav@mail.ru.

Вклад авторов:

Е.А. Финота, Н.В. Зарытовская, А.С. Калмыкова — разработка дизайна исследования;

А.И. Фирумянц, В.С. Кашников — получение и анализ данных;

Е.А. Финота, И.Н. Булахова — написание текста рукописи;

В.С. Кашников — обзор публикаций по теме статьи.

Конфликт интересов

Авторы заявляют об отсутствии конфликта интересов.

Angelina S Kalmykova, Dr. Sci. (Med.), Professor, Stavropol State Medical University, Stavropol, Russia, <https://orcid.org/0000-0003-2610-7482>; kangeline@mail.ru.

Vyacheslav S Kashnikov, Dr. Sci. (Med.), Professor of the Department of Normal and Pathological Physiology, Stavropol State Medical University, Stavropol, Russia, <https://orcid.org/0000-0002-6056-1534>; 721771@mail.ru.

Alexey I. Firumyants, Radiologist, Junior Researcher at the Department of Innovative Diagnostic Research Methods, Research Institute of Pediatrics and Children's Health, Scientific and Clinical Center No. 2, Russian Scientific Center of Surgery n. a. Academician B.V. Petrovsky, Moscow, Russia, <https://orcid.org/0000-0002-8540-3858>; alexfirum@gmail.com.

Irina N Bulakhova, Radiologist, Stavropolsky Regional Clinical Consulting and Diagnostic Center, Stavropol, Russia, <https://orcid.org/0000-0003-2052-8075>; iris_stav@mail.ru.

Authors contribution:

E.A. Finota, N.V. Zarytovskaya, A.S. Kalmykova — research design development;

E.A. Finota, A.I. Firumyants, V.S. Kashnikov — obtaining and analysis of the data;

E.A. Finota, I.N. Bulakhova — writing the text of the manuscript;

V.S. Kashnikov — review of publications on the topic of the article.

Conflict of interest

Authors declares no conflict of interest.

Поступила в редакцию / *Received*: 23.12.2025

Доработана после рецензирования / *Revised*: 14.01.2026

Принята к публикации / *Accepted*: 27.01.2026